Vorsorge- Untersuchung des Bewegungsapparates

Wo kann man abwarten, was ist harmlos, welche Kinder sollte man weiterschicken?

Sylvia Willi-Dähn Schulthess Klinik Zürich, Oberärztin Kinderorthopädie

Vorsitz Heidi Zinggeler Fuhrer, Pädiaterin, Chur

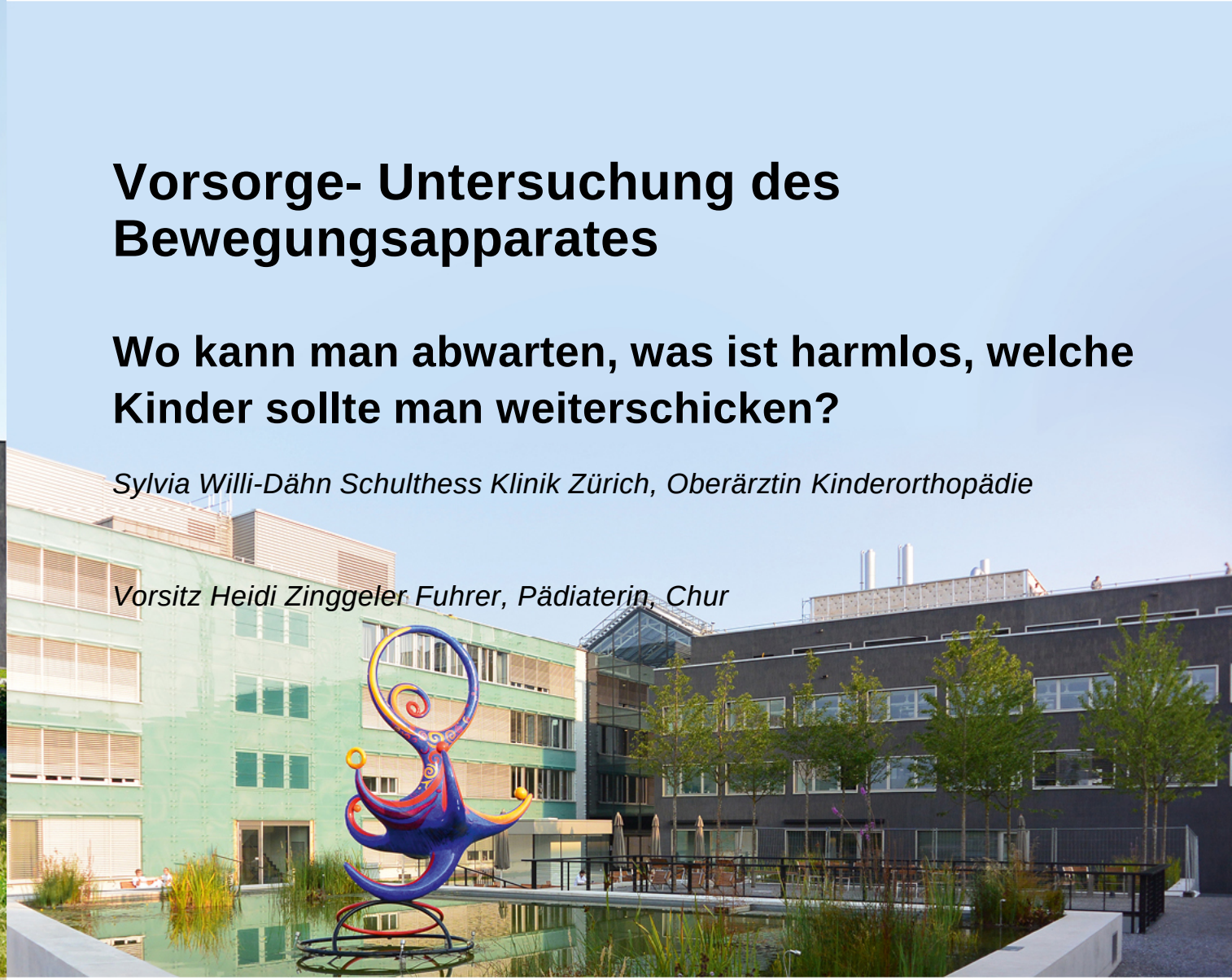

F-MARC FOOTBALL FOR HEALTH FIFA FIFA MEDICAL CENTRE OF EXCELLENCE

swiss olympic MEDICAL CENTER

SCHULTHESS KLINIK
Muskulo-Skelettal Zentrum
Kinder- und Jugendorthopädie
Deformitätenkorrektur

was wächst sich aus, was nicht?

Wo kann man abwarten,

was ist harmlos,

welche Kinder sollte man weiterschicken?

=

Was ist physiologisch, was ist pathologisch?

Was sollte an den Kinderorthopäden weiter überwiesen werden?

was wächst sich aus, was nicht? Patient 1

– Kleinkind

– vor allem Grosseltern sprechend Eltern immer darauf an, dass Kind sonderbar läuft

– stolpert immer wieder über die eigene Füsse

was wächst sich aus, was nicht? Patient 1

728405

was wächst sich aus, was nicht? Patient 2

– Teenagermädchen

– funktionell gestört beim Sport

– nach längeren Sport diffus Beschwerden untere Extremitäten

was wächst sich aus, was nicht? Patient 2

735340

was wächst sich aus, was nicht? Patient 1 & 2

Rotationen (und Achsen)

Voraussetzung für die korrekte Beurteilung:

Wissen über die physiologische Entwicklung während des Wachstum

was wächst sich aus, was nicht? Patient 1 & 2

Rotationen Femur

- femorale Antetorsion beim Säugling ca 30°-50°
- beim Erwachsenen ca 15°

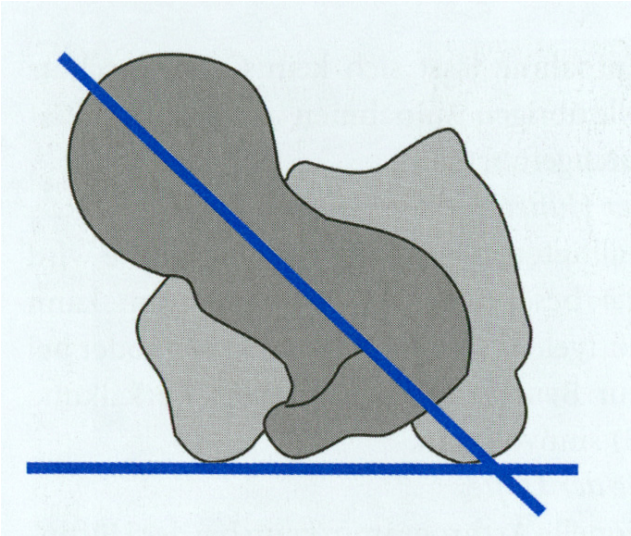

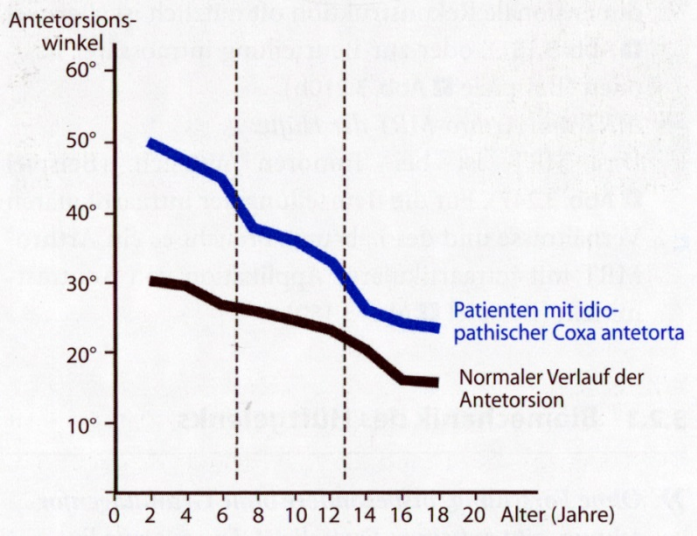

Staheli et al 1985
G.U. Exner, Normalwerte in
Wachstum und Entwicklung Thieme

SCHULTHESS KLINIK

was wächst sich aus, was nicht? Patient 1 & 2

Rotation Tibia

- bei Geburt 0°
- 6./7. Lebensjahr 15° bezogen auf Malleolenachse

(Fusslängsachse 10-20°)

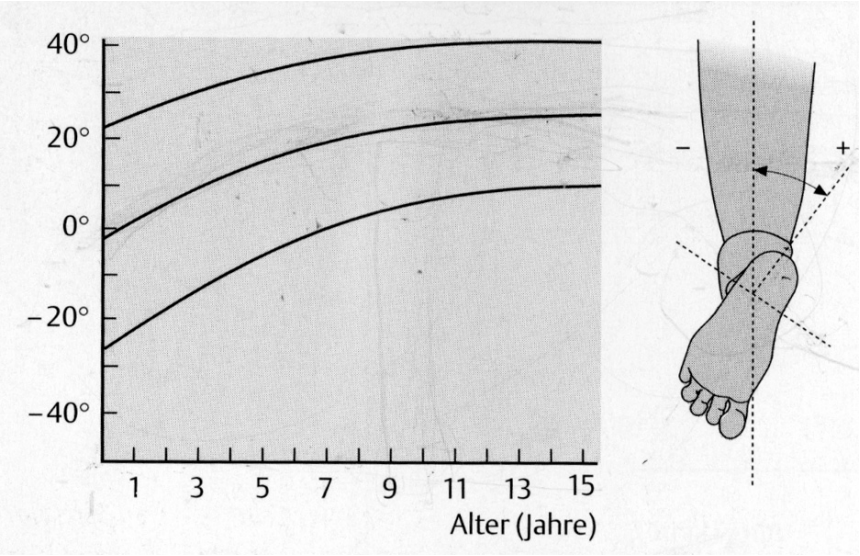

Staheli et al 1985
G.U. Exner, Normalwerte in Wachstum und Entwicklung
Thieme

was wächst sich aus, was nicht? Patient 1 & 2

Kleinkind mit Einwärtsgang:

– tibiale und femorale Einwärtsdrehung ändert sich noch

– Fussstellung beachten (persistierender Pes adductus)

– Eltern beruhigen, ggf. Kontrolle

Teenagermädchen mit kneeing-in ohne toeing-in:

– weder tibiale noch femorale Komponente wird sich noch ändern

– Überweisung

– bei gezeigter Patientin:
operativ femorale und supramalleolare Derotation

was wächst sich aus, was nicht? Patient 3

– knapp 4-jähriges Kind

– Eltern sind besorgt wegen Beinstellung

was wächst sich aus, was nicht? Patient 3

733065

was wächst sich aus, was nicht? Patient 4

– 13-jähriger Bub

– Knie stossen beim Sport gegeneinander

– Familie stört sich an X-Beinigkeit

was wächst sich aus, was nicht? Patient 4

was wächst sich aus, was nicht? Patient 3 & 4

Physiologische Entwicklung der Achse

– *Geburt:* Varusachse (V.a. Crus varum), ca.15°

– *Gehbeginn:* Neutralstellung

– *3./4. Lebensjahr:* Valgusstellung ca 10°

– *ca 10. Lebensjahr:* Femurkondylen und Malleolen berühren sich

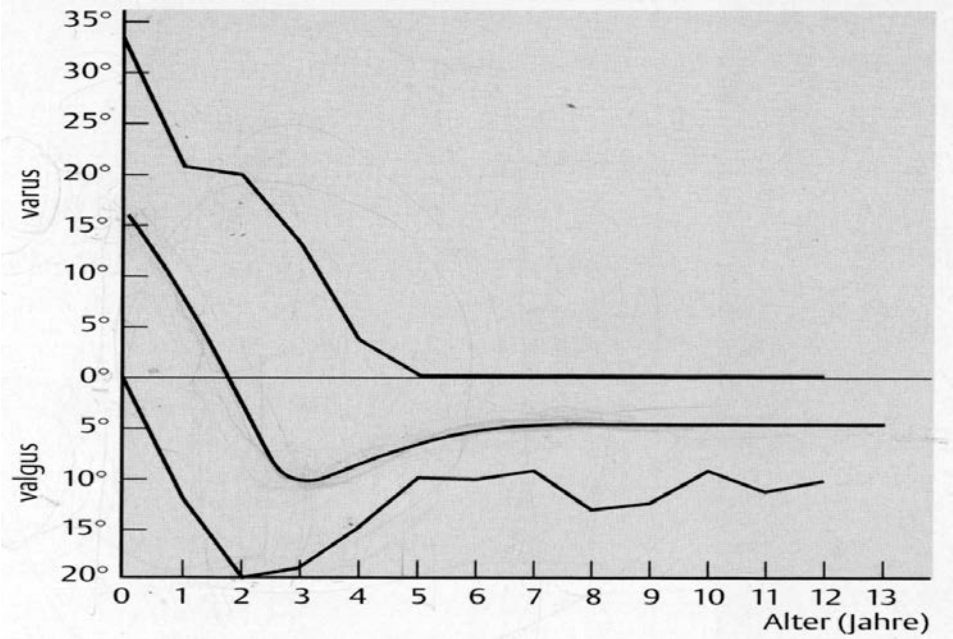

Salenius u. Vankka, 1975, G.U. Exner, Normalwerte in Wachstum und Entwicklung Thieme

was wächst sich aus, was nicht? Patient 3 & 4

3 bis 4-jähriges Kind mit X-Bein:

– physiologisch

– Eltern beruhigen

– Fotodokumentation, evtl Kontrolle

– Ausnahme: Einseitigkeit

Präpubertäres Kind mit X-Bein:

– Überweisung

– starke Genua valga (oder vara):
Präarthrose, ggf. operativ Wachstumslenkung

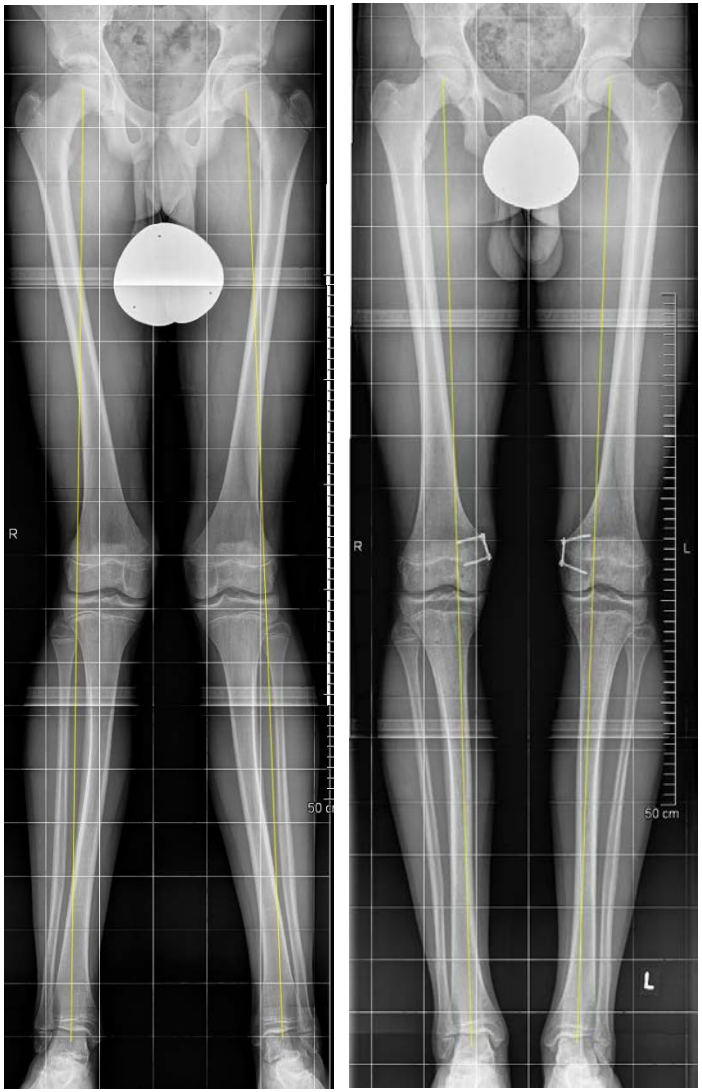

SCHULTHESS KLINIK

was wächst sich aus, was nicht? Patient 5

– gut 2-jähriges Kind mit Genua vara

– Überweisung

– primär Verdacht M. Blount

770302

SCHULTHESS KLINIK

was wächst sich aus, was nicht? Patient 5

– ½ Jahr später

was wächst sich aus, was nicht? Patient 6

– 9-jähriges Mädchen aus Somalia

– In den letzten Jahren zunehmende Fehlstellung

was wächst sich aus, was nicht? Patient 6

was wächst sich aus, was nicht? Patient 6

– Mischform Vitamin D-Mangel Rachitis / Phophatdiabetes

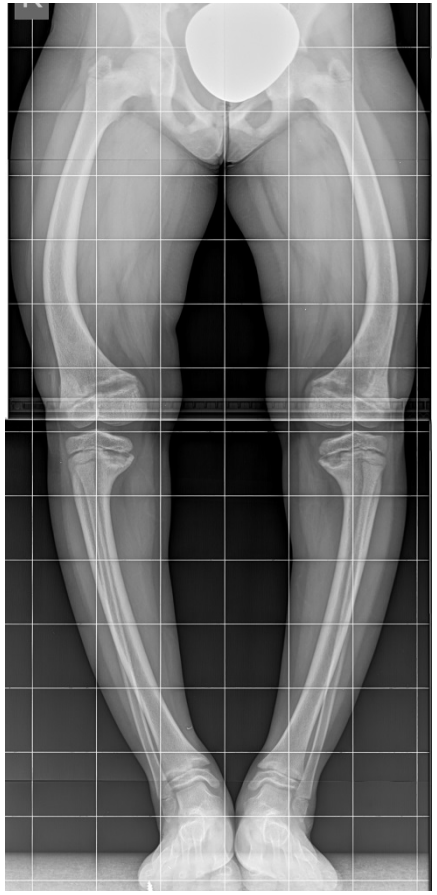

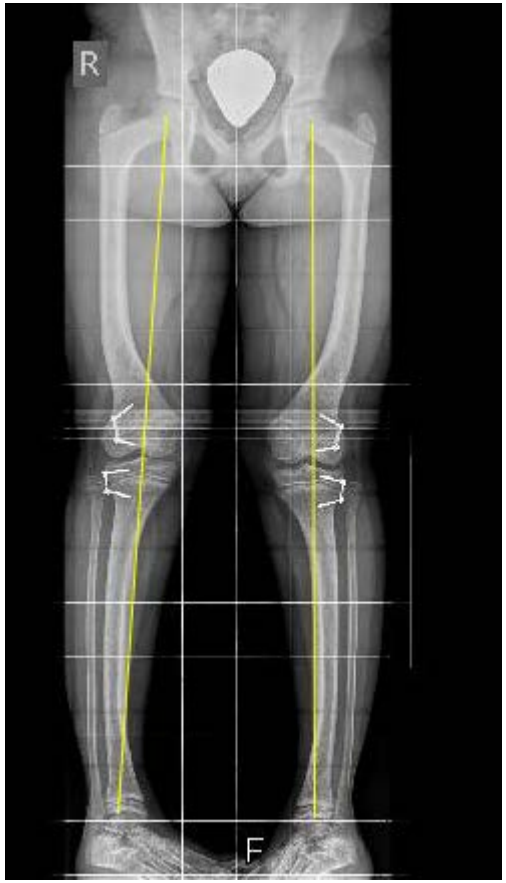

was wächst sich aus, was nicht? Patient 7

– 2-jähriges Kind

– läuft seit Gehbeginn vor allem auf den Zehenspitzen steht aber auch ab

was wächst sich aus, was nicht? Patient 7

was wächst sich aus, was nicht? Patient 8

– 20 Monate altes Kind

– Gehbeginn mit 14 Monaten, jedoch ohne Hand instabil

was wächst sich aus, was nicht? Patient 8

was wächst sich aus, was nicht? Patient 7 & 8

Klinische Untersuchung:

– neurologisch unauffällig?

– Verkürzung der Triceps surae Muskulatur?

Kleinkind nach Gehbeginn mit sonst normaler Fussstellung und **ohne Verkürzung der Triceps surae Muskulatur**:

– Meist intermittierend

– Habitueller Zehenspitzengang

– Meist keine Therapie notwendig

…**mit Verkürzung der Triceps surae Muskulatur**

– Überweisung empfohlen

– Je nach Ausmass Physiotherapie, Pyramideneinlage, Gipsredression, AS-Verlängerung

was wächst sich aus, was nicht? Patient 9

– Mädchen am Beginn der Pubertät

– Eltern war im Sommer im Bikini aufgefallen, dass Schultern unterschiedlich hoch

was wächst sich aus, was nicht? Patient 9

– Schulterschiefstand
– Taillenasymmetrie
– Kurve palpabel
– evtl. Thoraxvorderwandasymmetrie
– Kurve bleibt bestehen auch bei Ausgleich möglicher Beckenschiefstand
– schmerzfrei

was wächst sich aus, was nicht? Patient 9

– Vorneigetest

– Rippenbuckel (oder Lendenwulst)

was wächst sich aus, was nicht? Patient 9

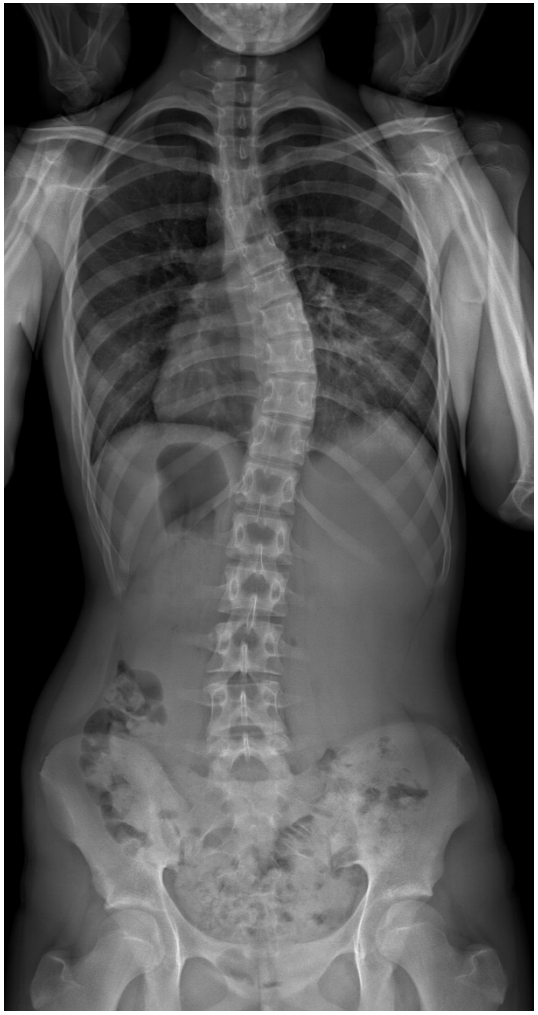

was wächst sich aus, was nicht? Patient 9

– Überweisung Kinderorthopäde oder Orthopäde

– während des Wachstums muss mit Progredienz gerechnet werden

– während Adoleszenz ½-jährliche Kontrollen

– ggf. Physiotherapie, entsprechend Ausmass evtl Diskussion Korsett oder OP

– Wachstum bis ca. 2 Jahre nach Menarche, falls nur gering (auch Beinlängendifferenzen) und ausgewachsen keine wesentlichen Konsequenzen

– Kleine Anmerkung **Beinlängendifferenz**:

– Wird meist bis 1 cm gut toleriert, kann sich während Wachstum verstärken, während Wachstum Ausgleich operativ (Epiphysiodese) möglich!!!

was wächst sich aus, was nicht? Patient 10

– Kind ist 18 Monate
– Oma hat gesagt, das sind Plattfüsse
– bei Ihr haben Einlagen was gebracht
– Kinderärztin sagte bereits das wäre physiologisch

was wächst sich aus, was nicht? Patient 10

was wächst sich aus, was nicht? Patient 11

– 11 Jahre alt
– seit 2 Jahren zunehmende innenseitige Fussschmerzen
– der Papa hat auch solche Füsse
– „er watschelt so“
– „der kann so gar nicht schnell rennen!“
– Einlagen haben nichts gebracht

was wächst sich aus, was nicht? Patient 11

was wächst sich aus, was nicht? Patient 10 &11

Klinische Untersuchung:

– Flexibel?

– Verkürzung der Achillessehne?

– Pathologische Beschwielung?

– richtet sich im Zehenspitzenstand auf?

was wächst sich aus, was nicht? Patient 10 &11

18 Monate altes Kind, Fussform unbelastet unauffällig, keine Verkürzung der AS:

- Einlagenversorgung nicht notwendig
- physiologische Entwicklung erklären
- Faktor fatpad unter der Fusssohle
- Faktor Laxizität
- Faktor X-Bein
- warum barfussgehen?
- was können Einlagen **nicht**

was wächst sich aus, was nicht? Patient 10 &11

Präpubertärer oder Pubertärer mit Schmerzen, radiologisch deutliche Knicksenkfüsse, meist kombiniert mit verkürzter AS:

- bei ausgeprägten Befund und fehlender Verbesserung unter Einlagen (symptomatische Therapie!), sowie Dehnen AS:

- Operative Versorgung (Verlängerung laterale Säule)

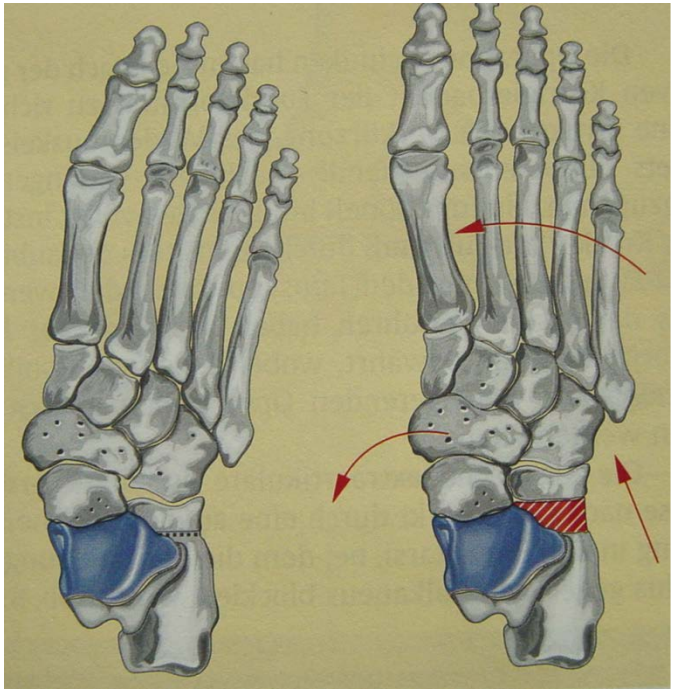

was wächst sich aus, was nicht? Patient 10 &11

Calcaneusverlängerung mit Knochenspan

was wächst sich aus, was nicht? Patient 12

Auch der Orthopäde sollte jedoch diese Pathologie nicht verpassen:

- 14 jähriger Junge
- heftig umgeknickt
- seitdem Schmerzen diffus im Rückfuss
- HA hat Ruhigstellung verordnet
- anschliessend Einlagen
- war etwas besser
- jetzt wieder stärkere Schmerzen im Rückfuss
- der Fuss ist so verspannt
- zudem knickt der Fuss immer mehr ab

was wächst sich aus, was nicht? Patient 12

was wächst sich aus, was nicht? Patient 12

Klinische Untersuchung:

– ausgeprägter Knicksenkfuss

– eingesteifter Rückfuss

– Pro-, Supination im USG aufgehoben

– Fersenvalgus

– keine Aufrichtung des Fussgewölbes

– „peronealer Spasmus“

was wächst sich aus, was nicht? Patient 12

was wächst sich aus, was nicht? Patient 12

was wächst sich aus, was nicht? Patient 12

Subtalare Coalitio

– angeborene bindegewebige subtalare Verbindung

– spontane, in diesem Fall traumatisch aktivierte Symptomatik

– Wachstumsbehinderung im Rückfussbereich

– zunehmende Knicksenkfüssigkeit

– peroneale Spasmen reaktiv

– Therapie meist operativ

– Resektion oder subtalare Arthrodese

– häufig verpasste Diagnose teilweise über Jahre

was wächst sich aus, was nicht? Patient 10, 11 &12

Knicksenkfuss / Plattfuss

– fliessende Grenzen zwischen Physiologie und Pathologie

– Schmerzen meist ab dem Beginn der Pubertät

– primärer konservativer Versuch (Einlagen) wichtig

– Einlagen verändern nicht nachhaltig das Fussskelett!

– richtige Einschätzung der Prognose

– bei Schmerz und schlechter Prognose chirurgische Therapie

– operative Massnahmen meist erst ab dem 10.Lebensjahr

– bei steifem Rückfuss an Coalitio denken (weitere Abklärungen)

was wächst sich aus, was nicht? Patient 13, 14 & 15

- 1 ¾-jähriges Mädchen
- Verdrehte 5. Zehe

was wächst sich aus, was nicht? Patient 13, 14 & 15

- **Curly toe**
- keine Behandlung notwendig

was wächst sich aus, was nicht? Patient 13, 14 & 15

– zwischenzeitlich erwachsene Frau

– im Jugendalter optisch gestört

was wächst sich aus, was nicht? Patient 13, 14 & 15

– **Syndactylie**
– funktionell keine Einschränkung
– am Fuss von Trennung abraten (benötigt Hauttransplantation, oft störende Narbe)

– andere Zehenfehlform:
– ***Brachymetatarsie***
– verkürztes Metatarsale
– funktionell fast nie Problem
– Verlängerung aufwändig möglich

was wächst sich aus, was nicht? Patient 13, 14 & 15

- 14-jähriges Mädchen
- Schmerzen in den Schuhen trotz Schuhanpassung

was wächst sich aus, was nicht? Patient 13, 14 & 15

- **Hallux valgus**
- nur bei Schmerzen operative Korrektur (Scarf, ggf. Akin)
- auch im Wachstum möglich
- Schienen ohne Verbesserung

was wächst sich aus, was nicht?

Bei verunsicherten Eltern ist sicher eine vorzeitige Überweisung sinnvoll

Wichtig ist die Kenntnis über das physiologische und pathologische

Herzlichen Dank für die Aufmerksamkeit